

# Case Report:

## Resolución de Hiperemia conjuntival tras readaptación de una lente tórica

### Javier Rojas

Javier Rojas se graduó como Óptico Optometrista por la Universidad Complutense de Madrid y obtuvo el Máster en Optometría Clínica e Investigación en la Universidad Camilo José Cela. Posteriormente consiguió su puesto como miembro de la Academia Americana de Optometría en el 2004 y en 2015 fue nombrado Diplomate, Cornea, Contact Lenses and Refractive Thechnologies. Su interés en el campo de las lentes de contacto reside en la adaptación para pacientes que presentan patologías como queratocono, ojo seco y otras condiciones corneales.



### Antecedentes

Paciente de 20 años con queratocono que fue adaptado con lentes esclerales en 2016. Las lentes adaptadas tenían un diámetro de 15.50 mm y háptica esférica o simétrica. Con estas lentes, la adaptación muestra claridad central de unas 100 micras tras horas de uso en ambos ojos, y no se observaron áreas de blanqueamiento o pinzamiento ni levantamiento de borde en la zona de apoyo de la lente, a pesar de haber utilizado una periferia esférica o simétrica. El paciente había llevado las lentes de forma cómoda unas 15 horas al día y con buena visión.

En 2018 acude para seguimiento semestral y reposición de sus lentes. En la exploración se aprecia pérdida de las propiedades de superficie y decidimos reponer las lentes. A pesar de no observarse blanqueamiento o pinzamiento de los vasos conjuntivales, en los últimos seguimientos habíamos apreciado un área de hiperemia leve localizada en la conjuntiva nasal y temporal de ojo izquierdo, que aumentaba tras la retirada de la lente. (Imágenes 1 y 2)

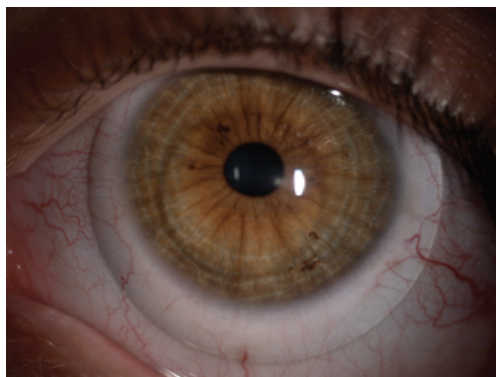


Imagen 1: hiperemia leve en conjuntiva bulbar nasal y temporal del OI con su lente

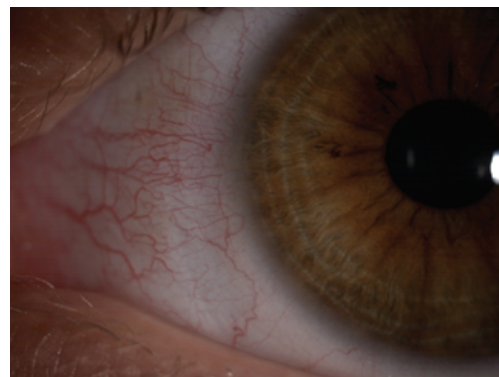


Imagen 2: hiperemia rebote en conjuntiva bulbar nasal tras la retirada de la lente

### Profilometría

La profilometría realizada con ESP revela un patrón tórico, con un meridiano de ságita mínima (min sag) orientado a 145 grados en OD y a 20 grados en OI, y con una diferencia de 130 micras de altura sagital entre el meridiano plano y el perpendicular a éste en ambos ojos. (Imágenes 3 y 4).

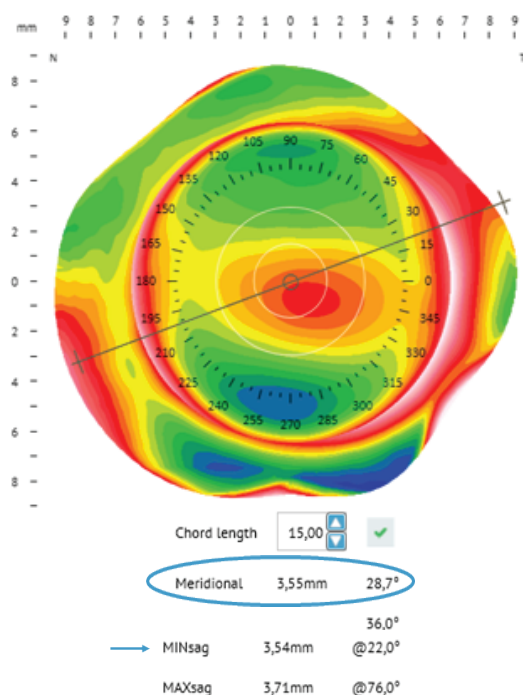


Imagen 3: altura sagital en el meridiano de menor ságitas orientado a 22° en OI según la Profilmetría.

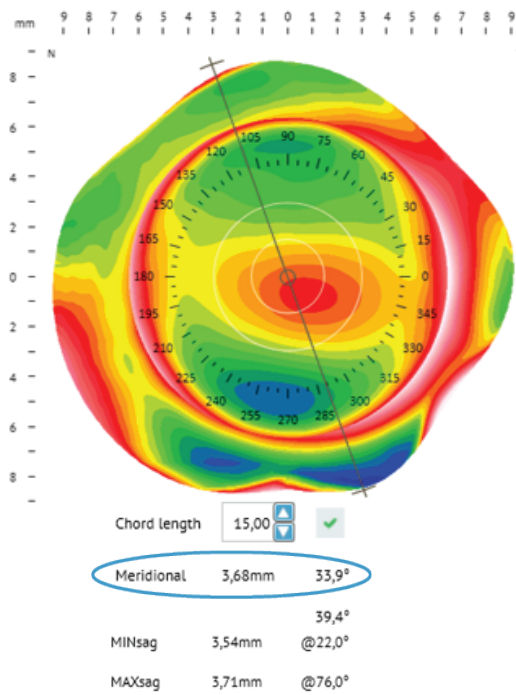


Imagen 4: altura sagital en el meridiano perpendicular al meridiano plano según el ESP en OI. La diferencia de altura sagital entre ambos meridianos es de 130 micras .

## Adaptación

Atendiendo a los resultados de la profilmetría se readaptan lentes con háptica tórica en ambos ojos, con el objetivo de liberar compresión sobre el meridiano plano y mantener el alineamiento en el meridiano opuesto. La diferencia de altura sagital entre ambos meridianos es de 130 micras y las lentes a adaptar se ofrecen con toricidad en pasos de 25 micras (LCZ Steep), por los que se piden 5 pasos de toricidad. Las lentes finales fueron ICD Flexfit de 15.50 mm en ambos ojos; ságitas 4000 micras, PCCZ 0, LCZ 0/Steep +5, SLZ 0 para OD y ságitas 3800, PCCZ +4, LCZ 0/ Steep +5, SLZ-1 para OI. Las lentes son estables y la orientación del meridiano plano (AB), 145° en OD y 20° en OI, coincide con el min sag determinado por el ESP. (Imágenes 5 y 6)

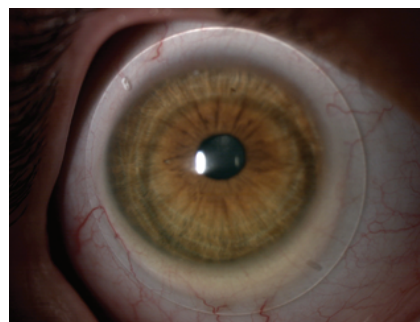


Imagen 5: lente derecha con toricidad 125 micras y marcas de estabilización correspondientes al meridiano plano orientadas a 140°, coincidiendo con el meridiano de menor ságitas según el ESP.

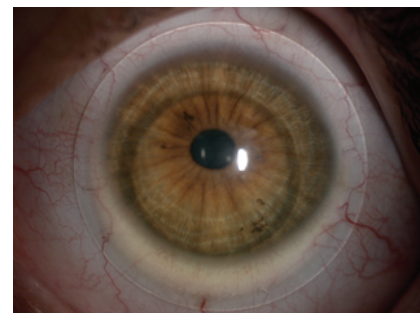


Imagen 6: lente izquierda con marcas de estabilización a 20°, buen alineamiento sin blanqueamiento, pinzamiento de los vasos conjuntivales o levantamiento de borde.

## Conclusión

El ESP permite detectar la necesidad de adaptar lentes con háptica asimétrica, incluso con valores de toricidad escleral bajos. Este caso es un ejemplo de cómo la adaptación de lentes tóricas puede ser beneficiosa para la salud ocular, ya que la compresión nasal y la hiperemia rebote desaparecieron con las nuevas lentes. El paciente también reportó un nivel de confort mayor tras la readaptación de lentes tóricas respecto de sus lentes esclerales previas con háptica simétrica. (Imagen 7)

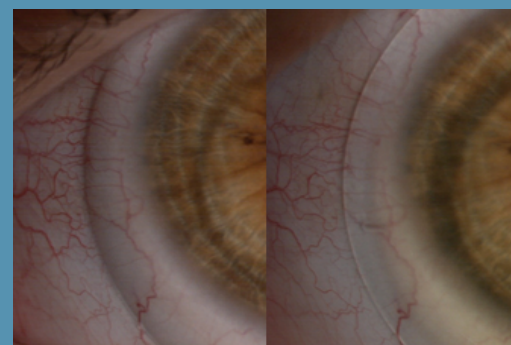


Imagen 7: disminución de la hiperemia nasal en OI con su nueva lente tórica (derecha) respecto de su lente previa (izquierda)